1910

Aus der Universitäts-Augenklinik zu Giessen.

Bericht über die Wirksamkeit

der

Universitäts-Augenklinik zu Giessen

vom 1. April 1905 bis zum 31. März 1906.

Inaugural-Dissertation

zur

Erlangung der Doktorwürde

der

hohen medizinischen Fakultät

der

Grossherzoglich Hessischen Ludwigs-Universität zu Giessen

vorgelegt von

OTTO SAYNISCH

approb. Arzt aus Altenkirchen (Rheinprovinz.)

Elberfeld 1910.

ALBERT FASTENRATH, Graph. Kunstanstalt, Buch- und Steindruckerei.

DR. H. V. WÜRDEMANN
604-606-608-610-612 LEARY BLDG
SEATTLE, WN.

Aus der Universitäts-Augenklinik zu Giessen.

Bericht über die Wirksamkeit

der

Universitäts-Augenklinik zu Giessen

vom 1. April 1905 bis zum 31. März 1906.

Inaugural-Dissertation

zur

Erlangung der Doktorwürde

der

hohen medizinischen Fakultät

der

Grossherzoglich Hessischen Ludwigs-Universität zu Giessen

vorgelegt von

OTTO SAYNISCH

approb. Arzt aus Altenkirchen (Rheinprovinz)

Elberfeld 1910.

Albert Fastenrath: Graph. Kunstanstalt, Buch- und Steindruckerei.

Gedruckt mit Genehmigung der medizinischen Fakultät.

Referent:

Geh. Med.-Rat Prof. Dr. Vossius.

Meinen lieben Eltern

in Dankbarkeit gewidmet.

Digitized by the Internet Archive
in 2026

https://archive.org/details/IA40154005_0316

In dem folgenden „Bericht über die Wirksamkeit der Gießener Universitäts-Augenklinik in der Zeit vom 1. April 1905 bis zum 31. März 1906“ ist das Gesamtmaterial der während vorbenannter Zeit in der Gießener Augenklinik zur Behandlung gekommenen klinischen und poliklinischen Fälle nach verschiedenen Gesichtspunkten hin gesichtet und geordnet worden.

Zuerst wurde eine Trennung der Erkrankten nach Alter und Geschlecht vorgenommen; daran schließt sich eine Morbiditätsstatistik nach den Erhebungen der Reichsmedizinalstatistik, eine Übersichtstabelle der während derselben Zeit ausgeführten klinischen Operationen und zum Schluß eine Gesamtstatistik aller in dem vorerwähnten Zeitraum in der Gießener Augenklinik zur Beobachtung gekommenen Augenkrankheiten. Endlich finden wir noch eine kurze Zusammenstellung von einigen seltener vorkommenden Augenerkrankungen, die während derselben Zeit zur Beobachtung kamen.

Zur Behandlung kamen in der Zeit vom 1. April 1905 bis 31. März 1906 im ganzen 4346 Personen und zwar entfielen hiervon 2888 = 66,45 % auf das männliche und 1458 = 33,54 % auf das weibliche Geschlecht.

Wie die letzten Jahre, so zeigt auch dieses Berichtsjahr eine merkliche Zunahme der Krankenzahl. Während 1903/04 die Gesamtzahl noch 4023 betrug, stieg sie 1904/05 bereits auf 4222 und im jetzigen Berichtsjahre auf 4346.

A. Stationäre Klinik.

Krankenbewegung. Während der Zeit vom 1. April 1905 bis zum 31. März 1906 fanden Aufnahme in die stationäre Klinik 1035 Augenkranke, die sich ihrerseits so verteilten, daß 667 = 64,44 % dem männlichen und 368 = 35,55 % dem weiblichen Geschlechte angehörten.

Lebensalter der Kranken: Wie bei jedem Beobachtungsmaterial, so wurde auch hier nach verschiedenen Gesichtspunkten hin geordnet und zwar wurde hier zuerst, als für die Morbiditätsverhältnisse von Bedeutung, eine Trennung der Behandelten nach Geschlecht und Alter vorgenommen. Wie in früheren derartigen Arbeiten habe auch ich mit den stationär Behandelten beginnend, dieselben unter Trennung der Geschlechter nach ihrem Lebensalter in Gruppen von 5 zu 5 Jahren geteilt, die früheren Statistiken dahin ergänzend, daß ich noch eine Gruppe und zwar der Patienten unter 1 Jahre hinzufügte.

In Tabelle I haben wir diese Zusammenstellung, der sich noch eine Berechnung der prozentarischen Verhältnisse sowohl für Männer und Frauen, als auch für beide zusammen anschließt.

Wir ersehen aus dieser Tabelle, daß die Gruppe IV vom 16.—20. Lebensalter die größte Zahl aufweist und zwar ist sie bedeutend höher als irgend eine der übrigen Gruppen. Das männliche Geschlecht steht hier, wie auch in früheren Jahren, mit der größten Krankenzahl, für die Gesamtheit noch ausschlaggebend, an der Spitze. Die an zweiter Stelle stehenden höheren Krankenziffern finden sich in Gruppe II 6.—10. und Gruppe V 21.—25. Lebensalter. Die übrigen Gruppen zeigen mit ganz geringen Schwankungen, ausgenommen Gruppe X 46.—50. Lebensjahr, mit zunehmendem Alter ständig eine Abnahme.

Das männliche Geschlecht im besondern zeigt in Gruppe I und II genau dieselbe Krankenzahl, Gruppe III mit einer geringen Steigerung bleibt fast in derselben Höhe; dagegen finden wir in Gruppe IV 16.—20. Lebensjahr mit einem starken Aufstieg fast die doppelte Erkrankungsziffer als in Gruppe I, II und III. Von Gruppe IV weiter bemerken wir eine, mit nur geringen Ausnahmen, fast regelmäßige Abnahme.

Was das weibliche Geschlecht betrifft, so erkennen wir folgendes Verhältnis: Das jugendliche Alter stellt hier die meisten Fälle und zwar in Gruppe I 1.—5. Lebensjahr, dem Gruppe II 6.—10. Lebensalter mit einem geringen Zahlenunterschied fast gleichkommt. Von Gruppe II—VI, mit Ausnahme der Gruppe IV 16.—20. Lebensalter, das eine kleine Zunahme erkennen läßt, findet eine langsame Abnahme statt. Von Gruppe VII—X dagegen macht sich wieder eine langsame schwache Steigerung bemerkbar, die aber in Gruppe X 46.—50. Lebensalter eine deutliche auffällige Erhöhung aufweist, eine Erscheinung, auf die ich noch später zurückkommen werde. Von dieser Gruppe an nimmt die Erkrankungsziffer langsam ab.

Eine Tabelle über die in der Klinik vorgekommenen Todesfälle konnte in diesem Berichtsjahre, abweichend von den früheren, weggelassen werden, da Todesfälle in diesem Berichtsjahre nicht zu verzeichnen waren.

Aufnahmen nach Alter und Geschlecht.

		Aufnahmen			Prozente		
	Alter	Männer	Frauen	Summe	Männer	Frauen	Summe
1.	1.— 5.	41	40	81	6,14	10,86	7,82
2.	6.—10.	41	44	85	6,14	11,95	8,21
3.	11.—15.	49	29	78	7,34	7,88	7,58
4.	16.—20.	89	39	128	13,34	10,59	12,36
5.	21.—25.	66	21	87	9,89	5,69	8,40
6.	26.—30.	48	19	67	7,19	5,16	6,47
7.	31.—35.	45	22	67	6,74	5,97	6,47
8.	36.—40.	38	23	61	5,69	6,25	5,97
9.	41.—45.	43	20	63	6,44	5,42	6,08
10.	46.—50.	38	27	65	5,69	7,28	6,28
11.	51.—55.	27	17	44	4,04	4,64	4,25
12.	56.—60.	37	16	53	5,54	4,33	5,12
13.	61.—65.	39	19	58	5,84	5,16	5,60
14.	66.—70.	35	16	51	5,24	4,33	4,92
15.	71.—75.	19	5	24	2,84	1,32	2,31
16.	76.—80.	3	8	11	0,44	2,17	1,06
17.	81.—85.	1	—	1	0,14	—	0,09
18.	86.—90.	1	—	1	0,14	—	0,09
19.	unter 1 Jahr	3	2	5	0,44	0,54	0,48
20.	Alter unbek.	4	1	5	0,59	0,27	0,48
		667	368	1035			

Statistik der Morbidität.

Was die Morbiditätsstatistik der stationär Behandelten anbelangt, so wurde selbige nach dem Formular der Reichsmedizinalstatistik angelegt und zeigt uns dieselbe in Tabelle II folgende Verhältnisse:

Statistik der Morbidität nach den Erhebungen der Reichsmedizinalstatistik.

	Erkrankungen	Männl.	Weibl.	Summe	%
1.	Augenlider	70	41	111	7,53
2.	Tränenorgane	42	41	83	5,62
3.	Orbitalgebilde	5	6	11	0,75
4.	Bindehaut	153	110	263	17,79
5.	Sclera	8	9	17	1,15
6.	Cornea	280	160	440	29,75
7.	Iris	44	42	86	5,82
8.	Chorioidea	24	18	42	2,84
9.	Retina	25	14	39	2,63
10.	Sehnerven	21	8	29	1,96
11.	Linsensystem	118	54	172	11,63
12.	Glaskörper	13	6	19	1,21
13.	Augenmuskeln und -Nerven	20	23	43	2,91
14.	Verletzungen d. Bulbus	26	9	35	2,36
15.	Neubildungen d. Bulbus	6	3	9	0,60
16.	Glaukom	17	11	28	1,89
17.	Refractionsanomalien	32	16	48	3,24
18.	Accommodationsanomalien	2	1	3	0,20
				1478	

Die Gesamtzahl der Erkrankungen bei den 1035 Behandelten beläuft sich auf 1478 und zwar nehmen hierbei die Erkrankungen der Cornea mit der Zahl 440 = 29,75 % die erste Stelle ein, der der Zahl nach diejenigen der Bindehaut mit 263 = 17,79 %, des Linsensystem mit 172 = 11,63 % und der Augenlider mit 111 = 7,53 % folgen, Zahlen die denen der früheren Arbeiten ziemlich nahe kommen.

Ausgeführte Operationen.

Eine genaue Übersicht über die klinisch ausgeführten Operationen gewährt uns Tabelle III.

Statistik der Operationen.

1.	Gesamtzahl der Operationen am Linsensystem	138
	Darunter: Extraction 84	
	a) mit Iridectomie 73	
	b) ohne Iridectomie 11	
	Discissionen 53	
	davon Nachstaroperationen 15	
	Entfernung eines Fremdkörpers aus der Linse 1	
2.	Operationen an der Iris	37
3.	Operationen an Cornea und Sclera	19
4.	Operationen an den Lidern	50
5.	Operationen an der Conjunctiva	12
6.	Operationen an den Augenmuskeln	21
7.	Operationen am Tränenapparat	76
	darunter 63 Exstirpationen des Tränensacks	
8.	Operationen an der Orbita	44
	darunter 29 Enuclationen und 8 Exenterationen	
9.	Operationen an dem Bulbus (Magnetoperationen)	9
10.	Punktion der vorderen Augenkammer	6
11.	Einführung eines Jodoformstäbchens in	
	a) vordere Augenkammer	2
	b) Glaskörper	1
12.	Entfernung von Fremdkörpern aus der vorderen Augenkammer	2
13.	Punktion des Glaskörpers	1
14.	Entfernung und Zerstörung von Cilien auf electrolytischem Wege	2
		420

Wie in jeder Hinsicht die Zahl, sowohl der stationär Behandelten, als auch der ambulatorisch Behandelten, gegenüber der der früheren Jahre eine stete Zunahme erkennen läßt, so sehen wir auch aus Tabelle III, daß die Zahl der Operationen in diesem Berichtsjahre gegen die der früheren Zeiten merklich gestiegen ist. Während wir noch vor 2 Jahren laut Bericht 382 Operationen zu verzeichnen hatten, wurden deren in diesem Jahre insgesamt bereits 420 vorgenommen und zwar verteilten sich dieselben der Hauptzahl nach im Vergleiche zu den vor 2 Jahren vorgenommenen Operationen, die ich in Klammern beigefügt habe, wie folgt.

Operationen am Linsensystem 138 (117), an der Orbita 44 (25), am Tränenapparat 76 (37), Enucleationen 29 (15), außerdem wurden noch in zwei Fällen Fremdkörper aus der vorderen Augenkammer entfernt und in ebenfalls zwei Fällen Cilien auf electrolytischem Wege zerstört.

B. Ambulatorische Klinik.

Ambulatorisch behandelt wurden in der Zeit vom 1. April 1905 bis zum 31. März 1906 insgesamt 3311 Personen, von denen 2221 = 67,07 % Männer und 1090 = 32,92 % Frauen waren.

Ambulatorisch Behandelte nach Alter und Geschlecht.

		Ambulatorisch Behandelte			Prozente		
	Alter	Männer	Frauen	Summe	Männer	Frauen	Summe
1.	1.— 5.	101	84	185	4,54	7,70	5,58
2.	6.—10.	101	105	207	4,54	9,72	6,22
3.	11.— 15.	183	111	294	8,23	10,18	8,87
4.	16.—20.	357	152	519	16,52	13,94	15,67
5.	21.—25.	320	115	435	14,40	10,55	13,13
6.	26.—30.	200	67	267	9,00	6,14	8,06
7.	31.—35.	180	73	253	8,10	6,69	7,64
8.	36.—40.	143	65	208	6,43	5,96	6,28
9.	41.—45.	137	56	193	6,16	5,13	5,82
10.	46.—50.	138	70	208	6,20	6,42	6,28
11.	51.—55.	114	61	175	5,13	5,59	5,22
12.	56.— 60.	80	55	135	3,60	5,04	4,07
13.	61.—65.	63	27	90	2,83	2,47	2,71
14.	66.— 70.	46	22	68	2,07	2,01	2,05
15.	71.—75.	19	7	26	0,85	0,64	0,78
16.	76.—80	9	1	10	0,40	0,09	0,30
17.	81.—85.	2	—	2	0,09	—	0,06
18.	86.—90.	1	—	1	0,04	—	0,03
19.	unter 1 Jahr	9	12	21	0,40	1,10	0,60
20.	Alter unbek.	8	6	14	0,35	0,55	0,42
		2221	1090	3311			

Lebensalter der ambulatorisch Behandelten.

Wie in der ersten Tabelle die stationär Behandelten, so wurden auch in dieser Tabelle die ambulatorisch Behandelten nach Alter und Geschlecht geordnet. Auch in dieser Tabelle wurde noch eine Gruppe der Patienten unter einem Jahre hinzugefügt. In Tabelle IV finden wir, entgegen dem letzten Bericht eine deutliche Übereinstimmung mit Tabelle I. Denn wie in Tabelle I das Maximum für beide Geschlechter zusammen in Gruppe IV 16.—20. Lebensjahr zu finden war, und zwar das männliche Geschlecht als ausschlaggebend, so finden wir auch in Tabelle IV die Gruppe IV 16.—20. Lebensjahr, das männliche Geschlecht ebenfalls wieder maßgebend für die höchste Krankenzahl.

Das männliche Geschlecht im Speziellen zeigt in dieser Tabelle von Gruppe IV ab bis zum Schluß eine ständige regelmäßige Abnahme.

Was die Frauen anbelangt, so finden wir von Gruppe I—IV ein langsames Anwachsen, von wo aus dann eine stete Abnahme erfolgt, die nur durch eine deutliche Erhebung und zwar wiederum, wie schon in früheren Berichten als auch in diesem Berichte z. B. in Tabelle I zu bemerken war, stets in Gruppe IV 46.—50. Lebensjahr unterbrochen wird.

C. Gesamtes Krankenmaterial.

In diesem Abschnitt habe ich das Gesamtmaterial, ebenfalls nach Alter und Geschlecht geordnet und eine ausführliche Morbiditätsstatistik des gesamten Krankenmaterials aufgestellt. Zusammen wurden in der Zeit vom 1. April 1905 bis 31. März 1906 4346 augenkranke Personen behandelt, von denen 2888 = 66,45 % Männer und 1458 = 33,54 % Frauen waren.

Gesamtmaterial nach Alter und Geschlecht.

		Zahl aller Patienten			Prozente		
	Alter	Männer	Frauen	Summe	Männer	Frauen	Summe
1.	1.— 5.	142	124	266	4,91	8,50	6,12
2.	6.—10.	142	150	292	4,91	10,28	6,72
3.	11.—15.	232	140	372	8,03	9,60	8,55
4.	16.—20.	456	191	647	15,78	13,03	14,87
5.	21.—25.	386	136	522	13,36	9,32	12,01
6.	26.—30.	248	86	334	8,58	5,89	7,68
7.	31.—35.	225	95	320	7,79	6,51	7,36
8.	36.—40.	181	88	269	6,26	6,03	6,18
9.	41.—45.	180	76	256	6,26	5,21	5,89
10.	46.—50.	176	97	273	6,09	6,58	6,28
11.	51.—55.	141	78	219	4,88	5,35	5,03
12.	56.—60.	117	71	188	4,05	4,85	4,37
13.	61.—65.	102	46	148	3,53	3,15	3,40
14.	66.—70.	81	38	119	2,80	2,60	2,73
15.	71.—75.	38	12	50	1,31	0,82	1,15
16.	76.—80.	12	9	21	0,41	0,61	0,48
17.	81.—85.	3	—	3	0,10	—	0,06
18.	86.—90.	2	—	2	0,07	—	0,04
19.	unter 1 Jahr	12	14	26	0,41	0,95	0,59
20.	Alter unbek.	12	7	19	0,41	0,48	0,43
		2888	1458	4346			

In dieser Tabelle sehen wir wiederum übereinstimmend mit den früheren den höchsten Prozentsatz der Erkrankten in Gruppe IV 16.—20. Lebensjahr, in welcher Gruppe sowohl das männliche als auch das weibliche Geschlecht ihre höchste Erkrankungsziffer aufweist. Von dieser Gruppe an nimmt die Zahl der Erkrankten, beim männlichen Geschlecht ohne jede Unterbrechung, während sie bei den Frauen einige Unterbrechungen erfahrt, so z. B. ganz auffällig wiederum in Gruppe X 46.—50. Lebensjahr, ständig ab.

Eine auffallende Erscheinung ist es, daß beim weiblichen Geschlecht, während die Krankenzahl mit zunehmendem Alter in ständiger Abnahme begriffen ist, bei Gruppe X 46.—50. Lebensjahr stets eine Erhöhung erfährt.

Mögen wir nun die Tabellen der stationär Behandelten, die der ambulatorisch Behandelten und die der Gesamtheit vergleichen, stets macht sich dieselbe Erscheinung bemerkbar. Diese Erscheinung der Steigerung der Erkrankungen

in Gruppe X ist ebenfalls in den früheren Statistiken, wenn auch bis jetzt noch nicht darauf hingewiesen wurde, nachweisbar. Wenn auch bei der einen oder anderen Tabelle früherer Jahre die Erscheinung nicht ganz so deutlich ist, immerhin ist sie aber bemerkbar und wird der Grund wohl darin zu suchen sein, daß die sich Gruppe X anschließenden Gruppen IX 41.—45. Lebensjahr und Gruppe XI 51.—55. Lebensjahr, die dann sicher eine Steigerung aufweisen, viele Patienten vom 45. und 51. Lebensjahr, die man noch zu Gruppe X (Klimakteriumszeit) rechnen müßte, in sich aufgenommen haben. Auf jeden Fall ist auf Grund dieser Erscheinungen, die regelmäßig wiederkehren, es nicht von der Hand zu weisen, daß ein Zusammenhang zwischen Klimakterium (wofür man die ungefähre Zeit vom 45. 50. Lebensjahre rechnet) und Augenleiden besteht.

Der besseren Übersicht halber habe ich noch 2 Tafeln mit Kurven beigefügt, die uns diese plötzliche Steigerung der Augenerkrankungen bei den Frauen im 46.—50. Lebensjahre noch deutlicher vor Augen führen. Auf Tafel I sehen wir die Zahl der Männer in ständiger, regelmäßiger Abnahme ohne jede Unterbrechung, während wir bei der Kurve der Frauen, wie schon erwähnt, eine Steigerung im 46.—50. Lebensjahr erfahren, die so stark ist, daß sie sogar bei der die Männer und Frauen zusammen darstellenden Kurve noch den Ausschlag gibt und auch hier noch eine Erhöhung deutlich erkennen läßt.

In Tafel II habe ich noch drei Kurven angelegt, bloß die Frauen betreffend, und zwar die ambulatorisch behandelten, die stationär behandelten und beide zusammen. Bei allen drei Kurven sehen wir, wie schon vorhin erwähnt, in Gruppe X 46.—50. Lebensjahr eine deutliche, direkt auffällige Steigerung der Krankenziffer.

Gesamt-Morbiditäts-Statistik.

Wie aus Tabelle V ersichtlich, waren insgesamt in der Zeit vom 1. April 1905 bis 31. März 1906 in der Augenklinik in Behandlung 4346 Personen, die nach Tabelle VI an 8909 Augenkrankheiten litten. Von diesen 4346 Patienten waren 2504 = 57,66 % auf einem Auge und 1842 = 42,38 % auf beiden Augen erkrankt.

Gesamt-Übersicht.

	Fälle	%
1. Augenlider	827	9,28
2. Conjunctiva	1929	21,65
3. Cornea	2068	23,21
4. Sclera	107	1,20
5. Iris	212	2,37
6. Corpus ciliare	18	0,20
7. Chorioidea	102	1,14
8. Glaukom	53	0,59
9. Glaskörper	94	1,05
10. Linse	502	5,63
11. Retina	118	1,32
12. Opticus	78	0,87
13. Functionelle Störungen ohne ophtalm. Befund	79	0,88
14. Bulbus	153	1,71
15. Augenmuskeln und -Nerven	232	2,60
16. Tränenorgane	142	1,59
17. Orbita	14	0,15
18. Blindheit	30	0,33
19. Refractionsanomalien	1804	20,13
20. Accommodationsanomalien	197	2,21
21. Verschiedenes	50	0,56
	8909	

I. Augenlider.

	Fälle	%
1. Ekzem der Lidhaut	22	2,66
2. Blepharitis	455	56,22
3. Abscess	8	0,96
4. Vaccineblepharitis	—	—
5. Erysipel	2	0,24
6. Sugillation ohne Trauma	3	0,36
7. Ulcera	3	0,36
8. Hordeolum	64	7,73
9. Chalazion	44	5,32
10. Infarcte der Meybom'schen Drüsen	2	0,24
11. Trichiasis und Distichiasis	52	6,28
12. Entropium	18	2,17
13. Ectropium	28	3,38
14. Ptosis congenita	6	0,72

15. Ptosis acquisita	9	1,08
16. Blepharophimosis	2	0,24
17. Symblepharon anterius	4	0,48
18. Verätzungen und Verbrennungen	25	3,02
19. Wunden	10	1,20
20. Andere Verletzungen	24	2,90
21. Tumoren	18	2,17
22. Xanthelasma	—	—
23. Blepharospasmus	7	0,72
24. Lagophthalmus	5	0,60
25. Anderes	6	0,72
	827	

II. Conjunctiva.	Fälle	%
1. Conjunctivitis catarrhalis chronica	1090	56,55
2. Conjunctivitis catarrhalis acuta	93	5,33
3. Conjunctivitis catarrhalis follicularis	77	3,85
4. Blennorrhoea neonatorum	10	0,50
5. Blennorrhoea adultorum	8	0,40
6. Trachom	117	5,85
7. Diphteritis (Croup.)	6	0,30
8. Conjunctivitis ekzematosa (Phlyctäne)	273	13,65
9. Frühjahrscatarrh	4	0,20
10. Tuberculose	1	0,05
11. Sugillation ohne Trauma	12	0,60
12. Pterygium	19	0,95
13. Xerosis	3	0,15
14. Conjunctivitis traumatica	23	1,15
15. Chemosis	4	0,20
16. Corpus alien. in Conjunctiva u. Conj. sack	59	2,95
17. Pulververletzungen	15	0,75
18. Vulnera	4	0,20
19. Verbrennungen und Verätzungen	47	2,35
20. Andere Verletzungen	14	0,70
21. Symblepharon post.	4	0,20
22. Argyrosis	—	—
23. Tumoren	10	0,50
24. Subconjunctivale Blutungen	31	1,55
25. Anderes	5	0,25
	1929	

III. Cornea.

	Fälle	%
1. Keratitis ekzematosa s. phlyctaen.	277	11,08
2. Keratitis fascicularis	12	0,48
3. Einfache Infiltrate	311	12,44
4. Eitrige Infiltrate	18	0,72
5. Einfache Ulcera	222	8,88
6. Perforierende Ulcera	7	0,28
7. Ulcus corneae serpens	44	1,76
8. Keratitis pannosa	85	3,40
9. Epitheldefect der Cornea	79	3,16
10. Keratitis vesicularis	2	0,08
11. Fädchenkeratitis	3	0,12
12. Keratitis parenchymatosa	33	1,32
13. Bandförmige Keratitis	1	0,04
14. Keratitis luetica	2	0,08
15. Keratitis annularis	2	0,08
16. Keratitis dendritica	25	1,00
17. Keratitis disciformis	—	—
18. Corpus alienum in cornea	179	7,16
19. Vulnera perforant.	104	4,16
20. Vulnera non perforant.	64	2,56
21. Verbrennungen und Verätzungen	40	1,60
22. Maculae corneae	486	19,44
23. Leucoma	14	0,56
24. Leucoma adhaerens	28	1,12
25. Staphyloma corneae	20	0,80
26. Keratomalacie	—	—
27. Keratoconusähnliche Ectasien	4	0,16
28. Anderes	6	0,24
	2068	

IV. Chorioidea.

	Fälle	%
1. Chorioiditis acuta	12	11,76
2. Chorioiditis chronica	22	21,56
3. Chorioiditis disseminata	32	31,36
4. Chorioiditis centralis	7	6,86
5. Chorioiditis diffusa	2	1,96
6. Chorioiditis luetica	1	0,98
7. Iridochorioiditis suppur. (Panophthalmitis.)	6	5,88

8. Rupturen	6	5,88
9. Coloboma Chorioideae	3	2,94
10. Senile Affectionen	16	15,68
11. Tumoren	3	2,94
12. Anderes	2	1,96
	102	

V. Sclera.

	Fälle	%
1. Scleritis und Episcleritis	21	19,53
2. Staphyloma posticum	71	66,03
3. Verbrennungen	3	2,79
4. Andere Verletzungen	9	8,37
5. Anderes	3	2,79
	107	

VI. Iris.

	Fälle	%
1. Iritis (idiopathica) acuta	18	8,46
2. Iritis (id.) chronica	34	15,98
3. Iritis (id.) serosa	22	10,34
4. Iritis syphilitica	4	1,88
5. Iritis plastica	12	5,64
6. Iritis traumatica	2	0,94
7. Mydriasis traumatica	5	2,35
8. Mydriasis spastica	5	2,35
9. Reflectorische Pupillenstarre	—	—
10. Totale Pupillenstarre	1	0,47
11. Anisokorie	13	6,11
12. Synechie	18	8,46
13. Verletzungen	23	10,81
14. Irisprolaps	10	4,70
15. Aniridie	6	2,82
16. Membrana pupillaris perseverans	2	0,94
17. Coloboma Iridis	30	12,21
18. Albinismus	2	0,94
19. Iridodialyse	1	0,47
20. Iriscyste	1	0,47
21. Anderes	3	1,41
	212	

VII. Corpus ciliare.	Fälle	%
1. Iridocyclitis	15	83,25
2. Iridocyclitis idiopathica	—	—
3. Iridocyclitis sympathica	1	5,55
4. Iridocyclitis infolge von Influenza	1	5,55
5. Anderes	1	5,55
	18	

VIII. Linse.	Fälle	%
1. Cataracta senilis	337	64,03
2. Cataracta juvenilis	6	1,14
3. Cataracta congenita	23	4,37
4. Cataracta zonularis	13	2,47
5. Cataracta complicata	3	0,57
6. Cataracta bei Nephritis	1	0,19
7. Cataracta diabetica	3	0,57
8. Cataracta bei Struma	2	0,38
9. Cataracta traumatica	52	9,88
10. Cataracta secundaria	27	5,13
11. Cataracta nigra		
12. andere stationäre Partialcataracte	14	2,66
13. Luxatio lentis	10	1,99
14. Anderes	11	2,09
	502	

IX. Glaskörper.	Fälle	%
1. Mouches volantes	7	7,42
2. Sichtbare Trübungen	67	71,02
3. Blutungen	12	12,72
4. Exsudat	3	3,18
5. Abscess		
6. Prolaps		
7. Synchisis scintillans	2	2,12
8. Fremdkörper im Glaskörper	3	3,18
	94	

X. Glaukom.	Fälle	%
1. Glaucoma simplex	24	45,12
2. Glaucoma inflammatorium acutum	4	7,52
3. Glaucoma inflammatorium chronicum	11	20,68
4. Glaucoma absolutum	5	9,40
5. Glaucoma secundarium	9	16,92
	53	

XI. Retina.	Fälle	%
1. Retinitis albuminurica	6	5,04
2. Retinitis diabetica	1	0,84
3. Retinitis haemorrhagica	8	6,72
4. Retinitis pigmentosa	11	9,24
5. Retinitis punctata albescens	—	
6. Retinitis syphilitica	1	0,84
7. Retinitis proliferans	2	1,68
8. Retinitis striata	—	
9. Andere Formen von Retinitis	11	9,24
10. Commotio retinae	4	3,36
11. Embolie der Centralarterie	1	0,84
12. Thrombose der Centralvene	4	3,36
13. Ablatio retinae	32	26,88
14. Netzhautblutungen	6	5,04
15. Markhaltige Nervenfasern	18	15,12
16. Abnorme Gefäßverhältnisse	9	7,56
17. Gliom	—	—
18. Anderes	4	3,36
	118	

XII. Opticus.	Fälle	%
1. Neuritis optica bei tumor cerebri	4	5,12
2. Neuritis optica aus anderen Ursachen	18	23,04
3. Neuritis retrobulbaris	8	10,24
4. Scheinneuritis	3	3,84
5. Atrophia nervi optici post neurit.	7	8,96
6. Atrophie aus anderen Ursachen	34	43,52
7. Genuine Atrophie	—	
8. Verletzungen	2	2,56
9. Anderes	2	2,56
	78	

XIII. Functionelle Störungen ohne ophtalm. Befund.	Fälle	%
1. Congenitale Amblyopie	27	34,02
2. Amblyopie ex anopsie	10	12,67
3. Hemeralopie	1	1,26
4. Flimmerskotom	1	1,26
5. Asthenopische Beschwerden	12	15,19
6. Hemianopsie	3	3,78
7. Andere Gesichtsfeldstörungen	6	7,56

8.	Amblyopie aus unbekannter Ursache	2	2,52
9.	Farbenblindheit	16	19,16
10.	Nyctalopie	1	1,26
		79	

XIV. Bulbus.		Fälle	%
1.	Contusionen	54	35,10
2.	Corpus alienum in bulbo	14	9,19
3.	Zerreißung des bulbus	11	7,15
4.	Phthisis bulbi	26	16,90
5.	Hydrophthalmus	—	—
6.	Microphthalmus	11	7,15
7.	Buphthalmus	4	2,60
8.	Exophthalmus	6	3,90
9.	Enophthalmus	2	1,30
10.	Anophthalmus artif.	22	14,30
11.	Anophthalmus congen.	1	0,65
12.	Anderes	2	1,30
		153	

XV. Tränenorgane.		Fälle	%
1.	Dacryocystoblennorrhoe bei Erwachs.	80	56,26
2.	Dacryocystitis phlegmonosa	30	21,12
3.	Stenosen ohne Eiterung	11	7,70
4.	Dacryoadenitis	—	
5.	Verletzungen	1	0,70
6.	Tränensackectasie	16	11,20
7.	Anderes	4	2,80
		142	

XVI. Augenmuskeln und -Nerven.		Fälle	%
1.	Partielle Oculomotoriuslähmung	7	3,01
2.	Ophthalmoplegia partialis	—	—
3.	Abducenslähmung	13	5,59
4.	Trochlearislähmung	2	0,86
5.	Facialislähmung	6	2,58
6.	Strabismus convergens	107	46,01
7.	Strabismus divergens	62	26,66
8.	Insufficienz der Interni	8	3,44
9.	Nystagmus	20	8,60
10.	Trigeminusneuralgie	4	1,72
11.	Anderes	3	1,29
		232	

XVII. Orbita.

	Fälle	%
1. Caries	1	7,14
2. Phlegmone	2	14,28
3. Tumoren	3	21,42
4. Anderes	8	57,12
	14	

XVIII. Refractionsanomalien.

	Fälle	%
1. Myopie I. (bis 6 D.)	560	31,04
2. Myopie II. (bis 12 D.)	112	6,20
3. Myopie III. (über 12 D.)	43	2,38
4. Hyperopie I. (bis 4 D.)	600	33,25
5. Hyperopie II. (über 4 D.)	113	6,26
6. Astigmatismus regularis	284	15,74
7. Astigmatismus irregularis	14	0,77
8. Gemischter Astigmatismus	11	0,55
9. Anisometropie (über 5 D.)	13	0,72
10. Aphakie	54	2,98
	1804	

XIX. Accommodationsanomalien.

	Fälle	%
1. Accommodationskrampf	2	1,02
2. Presbyopie	183	92,89
3. Accommodationslähmungen	12	6,09
	197	

XX. Blindheit.

	Fälle	%
1. Als Folge einer Verletzung	4	13,33
2. Als Folge einer anderen Augenerkrankung	8	26,66
3. Ursache unbekannt	18	60,00
	30	

XXI. Verschiedenes.

	Fälle	%
1. Untersuchte Normale	29	58,00
2. Simulation	2	4,00
3. Ungenügend Untersuchte mit fehlender Diagnose weil vorzeitig fortgegangen	19	38,00
	50	

Anschließend an vorstehende Statistik gestatte ich mir noch aus dem großen Krankenmaterial einige wegen ihres seltenen Vorkommens oder wegen besonderer Eigentümlichkeiten bemerkenswerte Fälle kurz hervorzuheben.

Unter den Augenerkrankungen, bei denen ein Zusammenhang mit einem anderen Leiden bestand, sind von besonderem Interesse die Fälle von postdiphtherischen Accommodationslähmungen. Von den Erkrankungen, die zu einer Accommodationslähmung führen können, stehen an erster Stelle Alterationen des Nervensystems, dann Infectionskrankheiten und unter diesen besonders Diphtherie. Nicht weniger wie 9 poliklinische Fälle zeigen uns die Häufigkeit dieser postdiphtherischen Folgeerkrankung. Ein gunstiger Einfluß der Serumbehandlung auf diese Komplikation, der, wie auch Helborn in der Ophthalmologischen Klinik 1903 Nr. 11 Seite 171 bemerkte, bisher noch nicht zu beobachten gewesen war, läßt sich auch aus unseren Fällen nicht erkennen.

Fall 1. Lina D. 9 J. Pol. J. 611. Vor 14 Tagen hatte Patientin Diphtherie überstanden. Seruminjection wurde nicht vorgenommen. S R = $^5/_{25}$. L = $^5/_{20}$ bds. mit + 3 D $^5/_{15}$ mit 6 D Schw. 0,3 in 25 cm. R. A. pigmentierter chorioiditischer Herd unterhalb der Papille mit Atrophie der Umgebung. L. A Atrophischer Herd unterhalb der Papille, beiderseits Accommodationslähmung und links Abduzensparese. R mit + 2 D Schw. 0,3 in 30 cm. L mit + 6 D Schw. 0,75 in 30 cm. Nach 1½ Monaten Abduzensparese fast nicht mehr vorhanden, keine Doppelbilder.

Fall 2. Lina Sch. 10 J. Pol. J. 615. S R = $^5/_{7,5}$ L = $^5/_{15}$ z. T. Hatte bereits vor 4 Jahren Diphtherie überstanden. Damals wurde sie mit Seruminjection behandelt. Vor ungefähr 14 Tagen wieder Diphtherie; dieses Mal keine Seruminjection. Beiderseits postdiphtherische Accommodationslähmung. Bds.: + 1 D = $^5/_5$. Nach 3 Wochen war die Lähmung zurückgegangen.

Fall 3. Frieda W. 10 J. Pol. J. 745 d. Bds.: S. = $^5/_4$. Vor 3 Wochen Diphtherie. Wurde mit Serum behandelt. Patientin klagt über schlechtes Sehen in der Nähe. Postdiphtherische Accommodationslähmung. 1½ Monate später normaler Befund.

Fall 4. Luise D. 11 J. Pol. J. 857. Bds.: S $^5/_{75}$. Postdiphtherische Accommodationsschwäche. Nach 14 Tagen Befund normal.

Fall 5. Ludwig Kl. 8 J. Pol. J. 798. Vor 4 Wochen hatte Patient Diphtherie. S bds. mit + 1 D = $^5/_4$ mit — 2 D Schw. 0,3 in 25 cm. Postdiphtherische Accommodationsparese. Später verschlechterte sich die Accommodation; es trat eine Gaumensegellähmung auf. Mit + 5 D Schw. 0,3 in 25 cm.

Fall 6. Otto R. 8 J. Pol. J. 1090. Vor 4 Wochen hatte Patient Diphtherie überstanden; er bekam 2 Serum-injectionen. S. bds. + 1,25 D = $^5/_4$. Postdiphtherische Accommodationslähmung.

Fall 7. Richard W. 13 J. Pol. J. 492. Postdiphtherische Accommodationslähmung. R mit + 5,5 D Schw. 0,3 in 25 cm. L mit + 4 D Schw. 0,3 in 25 cm. Nach $1^1/_2$ Monaten beiderseits mit + 13 D Schw. 0,3 in 8 cm.

Fall 8. Emma Sp. 10 J. Pol. J. 36. Postdiphtherische Accommodationsparese. Bds. mit + 2 D S = $^5/_4$.

Fall 9. Ludwig J. 8 J. Pol. J. 742. Postdiphtherische Accommodationslähmung. Hyperopie.

Außer den postdiphtherischen Accomodationslähmungen sind weiterhin erwähnenswert einige Fälle von Cataract, bei denen Diabetes und Struma vorlag. Auf das Auftreten von Cataract bei Struma hat Voßius bereits in früheren Jahren hingewiesen. Fälle dieser Art können wir in jedem Jahre in mehr oder weniger großer Zahl aufweisen.

Fall 1. Pol. J. 118. Friedr. Sch. 32 J. Patient ist mit 13 J. iridectomiert worden. Sein Sehvermögen ließ in letzter Zeit nach und wurde bei ihm Diabetes festgestellt. S R = $^5/_{20}$. L mit — 2 D $^5/_{25}$. Beiderseits Cataracta zonularis. Bds. Iridectomie nach oben. Hintergrund normal. Extraction empfohlen.

Fall 2. Pol. J. 633. Ferdinand H. 12 J. Bds. S mit — 2,5 D = $^5/_4$ z. T. bds. punktförmige Trübungen in der Linse. R vordere und hintere Polarcataract von sternförmiger Gestalt.

Klinische Fälle. I. Anna Schn. 47 J. Kl. J. 607. Patientin ist verheiratet, hat 3 gesunde Kinder; im Alter

von 30 Jahren an einer Leber- und Magenkrankheit gelitten. Seit [illegible] Jahren zunehmende Verschlechterung ihres Sehvermögens. Sie fühlt sich leicht müde und hat starken Durst. 8 Tage vor ihrer Aufnahme hatte sie einmal Schwindel und einen Ohnmachtsanfall. Bds. Cataract. Diabetes mit 4 % Saccharum. S R = Bewegungen der Hand dicht vor dem Auge. L = $^1/_{20}$. R A durch die gleichmäßig getrübte Rinde schimmert der Kern mit goldiger Farbe durch. L A speichenförmige Rindentrübung; Bild vom Fundus mit dem Augenspiegel nur ganz verschwommen zu sehen. R A Kataractextraction mit Iridectomie. Normale Heilung. S = $^5/_{10}$ mit + 11,0 D; mit 14,0 D Schw. 0,4.

II. Bertha C. 79 J. Kl. J. 458. Vater und Bruder der Patientin an Star operiert; die Schwester der Patientin leidet auch an beginnendem Star. Seit 4 Jahren allmähliche zunehmende Verschlechterung des Sehvermögens. R Cataracta Morgagniana. L Cataracta incipiens. Rechter Seitenlappen der Thyreoidea ziemlich stark verdickt. Urin enthält Saccharum. S R = Lichtschein mit normaler Projection. L = $^5/_{20}$. In der milchigen Linsentrübung des rechten Auges sieht man über dem unteren Pupillenrand den oberen Rand des geblichen Kernes, der bei Kopfbewegungen seine Lage ändert. L hintere Polartrübung. R Cataractextraction mit Iridectomie mit normalem Heilungsverlauf. S bei der Entlassung = $^5/_{10}$ mit + 11 D.

III. Friedrich K. 60 J. Kl. J. 178. Seit [illegible] Jahre sieht er mit dem rechten Auge fast nichts mehr. Bds. Cataracta senilis; rechts cataracta matura. Die Trübung der rechten Linse betrifft im wesentlichen die Kernzone. Links im unteren inneren Quadranten der Linse eine viereckige Trübung. Fundus normal. Die Schilddrüse ist stark vergrößert. Urin frei von Zucker und Eiweis. S R = Handbewegungen. L = $^1/_{20}$. R Extraction ohne Iridectomie mit normalem Heilungsverlauf; dünner Nachstar, der discidiert wird. Bei der Entlassung ist S R mit + 11 D = $^5/_{10}$ Schw. 0,5 mit + 14 D. Im Herbst 1907 war die Cataract auch links matur. In diesem Falle möchte ich nicht unerwähnt lassen, daß die Mutter an Kropf gelitten hat und daß eine Schwester des Patienten, jetzt 67 Jahre alt, eine außerordentlich starke Vergrößerung der Schilddrüse besonders der rechten Hälfte hatte. Die Linse war klar. Sämtliche 3 klinischen Fälle sind mit Erfolg operiert; in dem zweiten Fall war die Cataract

bei mehreren Familienmitgliedern aufgetreten und die Patientin noch mit Struma und Diabetes behaftet. In 1 Fall lag Diabetes allein, in 3 Fällen eine Struma vor und die Cataract hatte den Charakter einer Cataracta nuclearis.

In der Zeitschrift für Augenheilkunde Bd. IV Seite 115 finden wir eine Abhandlung von Geh. Rat Voßius über: „Beobachtungen über Erkrankungen der Orbita bei entzündlichen Affectionen der Nase und ihrer Nebenhöhlen", in der er unter Hinweis auf die Literatur und auf eigene Beobachtungen auf die Bedeutung der Erkrankungen der Nasennebenhöhlen für die Erkrankungen der Orbita hinweist. In unserem Berichtsjahre kamen weiter folgende neue Fälle zur Behandlung, die diesen Zusammenhang illustrieren.

Fall 1. Rechtsseitige Orbitalphlegmone durch Vereiterung der Siebbeinzellen. Christian Sch. 45 J. Kl. J. 1009. Augen stets gesund. Vergangenen Sommer wegen Verstopfung der tuba Eustachii in der Ohrenklinik behandelt; sein Zustand wurde gebessert.

Am 7. II. 06 hatte Patient Kopf- und Gliederschmerzen, vier Tage später bekam er Schüttelfrost. Mit Beginn der Krankheit war eitriger Ausfluß aus dem rechten Nasenloch eingetreten, ferner Schwellung der Lider des rechten Auges, die so zunahm, daß Patient bald dies Auge nicht mehr öffnen konnte. S bds. $^5/_{7,5}$. Temperatur 37,8. R A. Starke Schwellung und Rötung der Augenlider, sodaß die Lidspalte nicht geöffnet werden kann. Bulbus deutlich vorgetrieben. Chemosis conjunctivae bulbi und Hyperämie Beweglichkeit des bulbus nach allen Richtungen eingeschränkt. Brechende Medien klar, Hintergrund normal. L A normal. An der Nase rechts starke Verbiegung des Septums, Schwellung und Rötung der Schleimhaut. An der äußeren Wand sieht man einen von oben nach unten ziehenden Eiterstreifen, der auf Vereiterung der vorderen Siebbeinzellen schließen läßt. Auf sofortige Ausspülung der Stirn- und Kieferhöhle sowie des Siebbeinlabyrinths trat eine Besserung ein. Lider schwollen ab, der bulbus wurde beweglicher. 14 Tage später: Schwellung der Lider und Vortreibung des bulbus sind soweit zurückgegangen, daß kein Unterschied besteht zwischen rechts und links. Das Auge ist wieder ganz beweglich geworden. Mäßiger eitriger Ausfluß aus der Nase.

29. III. Auskratzung des Siebbeins und Entfernung eines Knochenstücks aus der Nase. Patient hat dauernd über Kopfschmerzen geklagt.

26. V. Seit 8 Tagen brennt das R A. Patient sieht doppelt. Conjunctivitis. Fundus normal. S R = $^5/_{7,5}$. Doppelbilder, genau nebeneinander stehend, nicht gegeneinander geneigt; ihr Abstand ist stets derselbe. Sie erscheinen beim Blick nach allen Richtungen außer nach oben, woselbst nur ein Bild ist, und sind gleichnamig. Eine Augenmuskellähmung liegt nicht vor. Die Diplopie ist die Folge der noch nicht ganz gehobenen Beweglichkeitsbeschränkung des bulbus durch die Entzündung des Orbitalzellgewebes.

Fall 2. Periostitis des linken Orbitaldaches infolge Empyem der Stirnhöhle Louis Schm. 65 J. Kl. J. 566. Seit $^1/_4$ Jahr sind links die Augenlider geschwollen und rot. Eine Influenza ging voraus; „das ganze Gesicht war verschwollen". Die allgemeine Schwellung ging später zurück und es blieb eine ziemlich umschriebene auf Druck empfindliche Schwellung unter dem linken Augenbrauenbogen zurück. Gleichzeitig bestanden Schmerzen auf der linken Kopfseite R A normal. S R = $^5/_5$. L = $^5/_{7,5}$. L A Am arcus superciliaris fühlt man hinter dem darüber leicht verschieblichen, ziemlich schlaff herabhängenden Oberlid eine etwa haselnußgroße Anschwellung, die in ihren Conturen unscharf in den umgebenden Knochen übergeht und mit diesem unverschieblich zusammenhängt. Die Geschwulst zeigt ihre stärkste Prominenz weniger nach dem Augapfel zu als nach vorne gegen das Oberlid, sie fühlt sich knochenhart an. Auf Druck besteht nur an einer umschriebenen Stelle (wo der nerv. supraorbitalis nach der Stirn umbiegt) eine mäßige Schmerzhaftigkeit. Die Aufwärtsbewegung des bulbus ist wegen der Geschwulst nicht in dem Maße möglich wie rechts; alle anderen Bewegungen sind normal. Unter essigsauren Tonerdeverbänden ging die Schwellung zurück. Patient konnte ohne weitere Beschwerden nach 11 Tagen entlassen werden.

II. Aufnahme: 16. VIII. Zustand wie bei der ersten Aufnahme; über der Schwellung konnte man eine geringe Fluktuation nachweisen. Keine Schmerzen. Unter derselben Behandlung nahm die Schwellung wieder deutlich ab; nirgends blieb Druckschmerz und Fluktuation zurück. Patient

wurde nach 12 Tagen entlassen unter Anordnung feuchter Verbände.

III. Aufnahme: 11. IX. Seit 5 Tagen ist wieder die Schwellung unter den Augenbrauen aufgetreten. Die Haut darüber ist gerötet, prall gespannt, druckempfindlich. Das Oberlid bedeckt den bulbus völlig und kann auch passiv nicht gehoben werden. In Chloroformnarcose wird parallel den Augenbrauen eine 2 cm lange Incission auf dem Knochen gemacht. Die untere Wand der linken Stirnhöhle ist zerstört. Es entleert sich stinkender Eiter. Unter häufigen Ausspülungen und Tamponade läßt die Sekretion langsam nach Nach ungefähr einem Monat war die Schwellung des Oberlides und der Umgebung soweit zurückgegangen, daß Patient das linke Auge ebenso gut öffnete wie das rechte. Conjunctiva hyperämisch. Weiterbehandlung zu Hause.

Der Fall von Angiolipom des Augenlides und der Orbita — das Lipom ist, wie Geheimrat Voßius in der ophthalmologischen Gesellschaft zu Heidelberg 1895 bemerkte, trotz des reichlichen Fettpolsters der Orbita eine sehr seltene Geschwulst — ist bereits von Dr. Laspeyres in der Zeitschrift für Augenheilkunde Bd. 15 1906 Seite 527 beschrieben. Ergänzend möchte ich noch erwähnen, daß bei dem nach der Operation des Tumors geheilt entlassenen Knaben nach 3 Jahren Strabismus convergens mit leichtem Exophthalmus und fast vollständiger Amaurose durch Opticusatrophie festgestellt wurde.

An die Beschreibung eines Falles von Orbitalphlegmone nach Verletzung möchte ich anschließen einige Fälle schwerer klinisch behandelter Augenverletzungen. Im vorliegenden Falle handelte es sich um linksseitige Orbitalphlegmone nach Verletzung.

Albert J. 11 J. Kl. J. 687. Vor 4 Tagen wurde ihm mit einer Bohnenstange von einem Kinde ins linke Auge gestoßen. S R = $^5/_4$. L = $^5/_{10}$. Augenlider gerötet und ödematös, werden durch den stark protrudierten bulbus hervorgetrieben. Im Verlauf des sulcus infraorbitalis befindet sich eine 2 cm lange, klaffende Wunde, aus der sich dicker Eiter entleert. Die chemotische Conjunctiva quillt aus der Lidspalte hervor. Die cornea zeigt vertikale Falten und erscheint hauchig getrübt. Fundusbild erscheint verschleiert

aber normal. Drainage der Lid- und Orbitalwunde mit Jodoformgaze, feuchter Verband und Bettruhe. Auf Wunsch nach 5 Wochen ungeheilt entlassen. Nach 14 Tagen Auge vollständig reizlos. Trübung der Hornhaut nicht mehr vorhanden.

Unter den übrigen Verletzungen ist eine insofern interessant, als sich 2 Cilien auf der Iris vorfanden.

Georg K. 31 J. Kl. J. 810. Ein 15 cm langer Handstahl flog dem Patienten ins rechte Auge; er kommt sofort zur Klinik. S R = Finger auf 2 m. L = $^5/_6$. R A kaum lichtscheu, ohne Reizzustand. Die Cornea zeigt eine lineare Perforationswunde, die senkrecht von oben nach unten bis zur Mitte verläuft. Vorderkammer aufgehoben. Iris liegt der Wunde an, ohne eingeklemmt zu sein. Hinter der Hornhautwunde sieht man oben auf der blauen Iris zwei schwarze Striche, die man bei Vergrößerung als zwei sich im spitzen Winkel berührende Cilien erkennt. Linse nicht verletzt. L A normal. Nach 18 Tagen Auge reizlos, Narbe fest; Cilien liegen unverändert auf der Iris und das Auge blieb reizlos, wie weitere Untersuchungen ergaben. Die Sehschärfe war auf $^5/_{10}$ gestiegen, durch Gläser nicht zu bessern. Die Hornhautwunde war mit Hinterlassung einer strichförmigen Narbe ohne Adhärenz der Iris geheilt.

Eine gewisse Ähnlichkeit zeigte ein Fall mit den von Geh. Rat Voßius in den Beiträgen zur Augenheilkunde von Deutschmann Bd. 3 Seite 115 beschriebenen 3 Fällen von schweren Hornhautverletzungen, die geheilt wurden mit Erhaltung des Sehvermögens und des bulbus; zwei waren mit und einer ohne Sutur der Wunde behandelt.

August St. 32 J. Kl. J. 449. Beim Holzkleinmachen flog ihm ein Stück Holz ins rechte Auge. Patient fiel um und verspürte sehr heftige Schmerzen. S R = $^5/_{15}$ L = $^5/_1$. Das rechte Oberlid war stark blutunterlaufen. Photophobie. Bulbus stark injiciert. Von der Cornea ist über dem unteren limbus ein dreieckiger dünner Lappen abgeschält; er hängt umgeklappt mit der Basis am limbus fest. Durch den Lidschlag wird der Lappen auf dem Auge hin und her bewegt. Die Cornea ist sonst klar. Im Kammerwinkel ein Hyphäma. Pupille rund, maximal weit auf Atropin. Linse, Glaskörper und Fundus sind normal. Verband, Atropin. Der Lappen, der sich ohne Naht an die

Cornea gut anlegte, wuchs fest an und hellte sich zum Teil auf, sodaß nur noch eine dreieckige nubekulaartige Trübung übrig blieb. Das Hyphäma resorbierte sich. Nach 14 Tagen war der Befund normal. S bds. = $^5/_5$.

Interessant sind folgende Verletzungen des Uvealtractus.

Otte U. 29 J. Kl. J. 1001. Beim Steineschlagen flog ihm ein fingerdickes Stück Stein gegen das linke Auge. S R — $^5/_5$ L = $^5/_{15}$ L A blaß, reizlos. Oben besteht eine kleine Iridodialyse. Die Pupille ist länglich oval und zeigt am unteren Pupillenrande mehrere Einrisse. Das Eigentümliche des Falles liegt in der Coincidenz der Iridodialyse und der Sphinctereinrisse.

Karl Pf. 39 J. Kl. J. 609. Bei der Arbeit schlug ihm ein platzender Riemen einer Bohrmaschine ins rechte Auge. Auf der temporalen Seite zog um den äußeren Augenwinkel des rechten Auges eine Lappenwunde durch die Haut des oberen und unteren Augenlides, die Conjunctiva war blutunterlaufen sehr geschwellt um die Cornea. Die vordere Augenkammer war ganz mit Blut angefüllt. Nach Heilung der durch Suturen geschlossenen Lidhautwunde und nach Abschwellung der Conjunctiva bulbi zeigte sich am oberen Umfang des bulbus vom Hornhautrand schräg nach oben innen verlaufend eine schwarz pigmentierte Skleralnarbe von einer Skleralruptur herrührend. Von dieser Stelle aus ging dann später temporalwärts auf dem bulbus eine Pigmentierung seiner Oberfläche aus, die sich nach unten erstreckte und immer intensiver wurde. Nach Resorption des Kammerblutes wurde eine Glaskörperblutung festgestellt und nach der Aufhellung des Glaskörpers stellte sich eine vierfache Ruptur der Aderhaut in der macula Gegend heraus. Neben der Papille befanden sich weiße Flecken. Patient erkannte schließlich nur noch Finger auf 1 m Abstand.

In seiner Dissertation aus der Gießener Klinik hat Pier 4 Fälle von Pigmentierung des bulbus nach Kuhhornstoß berichtet; das Pigment war aus der unter die Bindehaut vorgefallenen Iris ausgelaugt.

Von besonderem Interesse ist die folgende Verletzung der Hornhaut dadurch, daß trotz des spitzen Messers, mit dem die Läsion erfolgte, nur die Hornhaut und nicht die Linse betroffen war. Die Ausdehnung der Wunde machte

ein tieferes Eindringen des Messers ins Innere des Auges durchaus möglich.

Lina A. 8 J. Kl. J. 625. Vor 4 Tagen hat sich Patientin mit einem spitzen Messer ins rechte Auge gestoßen. Die Conjunctiva war leicht injiciert. Es bestand Epiphora mäßigen Grades. Im inneren unteren Hornhautquadranten, 1 mm unter dem horizontalen Durchmesser befand sich eine horizontal verlaufende, 5 mm lange Perforationswunde, deren oberer Rand in der Mitte leicht gelappt war. Die Iris war in die Wunde prolabiert, die Linse intact. Der Irisprolaps wurde in Narkose abgetragen und von einer Sutur Abstand genommen, da die Wundränder gut aneinander lagen. Atropin. Verband mit Ichthyolsalbe. Die Hornhautwunde verheilte vollständig glatt; in dieselbe war von unten die Iris eingewachsen. 17 Tage nach der Aufnahme in die Klinik mußte die Patientin wegen Scharlach in die medizinische Klinik verlegt werden.

Eigenartig war auch folgender Fall von Glaskörper- und Orbitalblutung nach Schußverletzung oberhalb des bulbus.

Dietrich R. 14 J. Kl. J. 141. Vor 5 Tagen war er mit einem 6 mm Flobert geschossen worden; ein anderer Junge hatte auf ihn angelegt in dem Glauben, der Flobert sei nicht geladen. Die Kugel war über dem linken Auge in den Kopf gedrungen. Leichtes Erbrechen. Patient war am Tage der Verletzung in die chirurgische Klinik gebracht und von dort in die Augenklinik verlegt, als sich eine Schädigung des Sehvermögens herausstellte. S R $^{5}/_{5}$, L $^{5}/_{35}$ mühsam. L. A Lider stark geschwollen; am Oberlid in der Mitte unter den Augenbrauen eine 6 mm lange klaffende Wunde mit eitrig belegten Rändern. Die Lidspalte kann nur sehr wenig geöffnet werden. Der bulbus ist etwas nach außen unten vorgetrieben, nasal etwas injiciert. Cornea klar. Vorderkammer normal tief. Pupille etwas nach unten verzogen. Im Glaskörper sind, besonders nasalwärts, dichte bewegliche Blutmassen sichtbar. Die Papille ist unverändert; neben derselben nach der macula hin einige frische Hämorrhagien. Eine Röntgenaufnahme ergab, daß die Kugel in der Höhe der Einschußöffnung hinter dem temporalen Ende der Augenbrauen lag. Von einer Entfernung der Kugel wurde Abstand genommen. Feuchter Verband, oberfläch-

liche Tamponade der Wunde, später Schwitzkur. Nach 3 Wochen Entlassung. Es erweiterte sich die linke Pupille weniger als die rechte. Die Glaskörperblutung befand sich hauptsächlich im nasalen Abschnitt. Die Papille war nur ganz verwaschen zu sehen, die Wunde mit gesundem Schorf bedeckt. 6 Wochen nach der Entlassung aus der Klinik fand die letzte Untersuchung statt. Patient arbeitete seit 4 Wochen ohne jede Beschwerden. Die Narbe war fest. Der bulbus stand gut. Pupille etwas verzogen. Der Glaskörper war noch trüb, sodaß man nur nasal, oben und temporal roten Schein erhält. Die Sehschärfe war auf $^5/_{20}$ gestiegen.

Hieran anschließend sei folgender Fall von Orbitalblutung mit commotio cerebri erwähnt.

Luis K. 11 J. Kl. J. 238. Beim Reifspielen stolperte Patient und fiel mit dem R A auf einen zugespitzten Stock, der abbrach und dessen vorderes Stück im Auge stecken blieb. Patient zog es selbst heraus. Die Wunde blutete heftig, aus der Nase kam auch Blut. Der Kranke sah bei der Aufnahme sehr anämisch aus. Im sulcus suprapalpebralis nahe dem inneren Lidwinkel eine 4 cm lange, leicht zerfetzte noch langsam blutende Wunde. Bluterguß im Oberlid, sodaß das Öffnen der Lidspalte unmöglich war. Beim Auseinanderziehen der Lider erscheint der bulbus blaß, deutlich vorgetrieben; subconjunctivale Blutung. S R $^5/_{15}$. Bei der Untersuchung, die abgebrochen werden muß, wird er ohnmächtig; häufiges Erbrechen. Puls kaum fühlbar. Als er zu sich kommt, klagt er über Kopfschmerzen, er erbricht sofort wieder blutige Massen. Er bricht auch nachts mehrmals und liegt ganz apathisch da. Erst auf mehrere Kampferinjectionen erholt sich der Kranke. Am nächsten Tage Zunahme der Protrusio und des Blutergusses. Auge in deutlicher Divergenzstellung, seine Beweglichkeit ist ganz aufgehoben; abends wieder Nasenbluten, das durch Tampons, die mit Suprarenin getränkt sind, zum Stillstand gebracht wird. Am zweiten Tage darauf Besserung des Allgemeinbefindens. Allmählich gehen Lidschwellung und Exophthalmus zurück, sodaß nach $3^1/_2$ Wochen der bulbus in normaler Stellung sich befand, allerseits frei beweglich; subconjunctivale Blutung resorbiert; fundus ohne Befund. Wunde vernarbt. S = $^5/_4$.

Wegen seiner Seltenheit erwähne ich einen Fall von Zerschmetterung der Stirnhöhle mit bulbusruptur.

Konrad B. 44 J. Bergmann. Kl. J. 277. Beim Sprengen von Steinen flog ihm ein faustgroßes Stück gegen das linke Auge. Patient wurde ohnmächtig, es trat starke Blutung und Brechen ein. Die ganze Augengegend war geschwollen. Am äußeren Orbitalrand befand sich eine 3 cm lange weitklaffende Wunde, deren oberer Rand zackig zerschlagen war. Der äußere Orbitalrand war in großer Ausdehnung zerschmettert, die Stirnhöhle eröffnet. In der Wunde lagen mehrere Knochenstücke. Der bulbus erschien weich und verkleinert. Conjunctiva geschwollen, sodaß die Cornea zum Teil bedeckt war. Beim Auseinanderziehen der Lider sah man eine 1 cm lange horizontale bulbusruptur, die von der Mitte der Cornea nasalwärts durch den limbus weit in die Sclera hineinging. Die Wundränder der Cornea schoben sich übereinander Naht der Hautwunde mit Ausräumung der Knochensplitter, Naht der Conjunctiva und der Cornea. Nach 3 Wochen war die bulbuswunde geheilt. Die Sclera zeigte gelbe Verfärbung infolge Diffusion von Blutfarbstoff aus dem Glaskörper. Die Cornea war klar mit eingezogener horizontaler Narbe, dahinter lag die Iris mit ungenauer Zeichnung. S R [illegible] L Amaurose.

Unter den Erkrankungen der Augenlider möge hier ein Fall von Emphysem beider Augenlider nach Verletzung der Augengegend Erwähnung finden.

Heinrich F. 24 J. P. J. 1075. Das rechte Auge wurde durch einen Hammer verletzt, darnach Nasenbluten und Bewußtlosigkeit. S R und L normal. Es besteht im oberen Lid eine rechtwinklig verlaufende Hautwunde, deren einer Schenkel horizontal unterhalb der Augenbrauen bis zum inneren Augenwinkel und deren anderer von hier senkrecht nach unten bis in die Haut des unteren Augenlides am inneren Augenwinkel vorbeiläuft Patient hatte heftiges Nasenbluten. Beim Öffnen der Lider strömen Luftblasen aus der Wunde. Beweglichkeit des Auges nach oben eingeschränkt. Verband. Normale Heilung ohne weitere Complikationen. Das Emphysem verdankt seine Entstehung offenbar einer Fraktur oder Fissur der lamina papyracea des Siebbeines oder des Tränenbeines, das ja die vordere Siebbeinzelle zu decken pflegt

Unter den angeborenen Anomalien stehen einige Fälle von Aniridie obenan. Sie sind bereits von Dr. Eichert in der deutschen medizinischen Wochenschrift 1905 S. 1483 beschrieben. Bei Fall I., 41 J., fehlte die Iris beiderseits vollständig, bei Fall II., 43 J., fehlte rechts die Iris vollkommen, links war nur noch ein 2 mm breiter Saum temporalwärts erhalten; bei Fall III., der, wie ich nicht unbemerkt lassen möchte, ein Sohn (3 J.) von Fall II. war, war nur ungefähr die Hälfte der Iriscircumferenz beiderseits vorhanden. Hieran reiht sich ein Fall mit Resten der Pupillarmembran des linken Auges.

Wilhelm D. 15 J. Pol. J. 552a. S R = $^5/_4$ L = $^5/_{35}$. Vom oberen äußeren Pupillarrand ausgehend, ragt ein schmaler Faden in die Vorderkammer. Auf der Linsenkapsel liegt in der Mitte eine braune Pupillarmembran und um dieselbe sieht man 3 weiße Punkte.

Heinrich H. 8 J. Pol. J. 737. S beiders. - 2,25 $^5/_{7,5}$. Patient kommt wegen einer Brille, bei dieser Gelegenheit werden beiderseits Pupillarmembranreste gefunden.

Interessant erscheinen auch 2 Fälle von Albinismus.

Georg St. 4 J. Pol. J. 487. Die Eltern waren Geschwisterkinder. Beide Eltern sind dunkelblond. Patient selbst hat zweimal an Krämpfen gelitten; er hat beiderseits starken Nystagmus horizontalis, der früher angeblich noch stärker gewesen sein soll. Der Kopf, der sehr groß ist, macht die Augenbewegungen mit Patient ist Albino; der Augenhintergrund ist aber nur peripher albinotisch

Wilhelm D. $^1/_2$ J. Pol. J. 539. Es besteht keine Heredität, keine Consanguinität der Eltern. Patient ist Albino. Ciliarfortsätze und Linsenrand sind durch die Iris deutlich zu sehen.

Angeschlossen sei noch ein Fall von ausgebreiteten markhaltigen Nervenfasern bei einem 31 jährigen Mann mit ausgedehntem angeborenem Cavernom der Bindehaut des Auges und der ganzen linken Gesichtshälfte. Der Tumor hatte sich nach Angaben des Patienten, der eine Sehenswürdigkeit darstellte und sich an den verschiedensten Universitäten vorgestellt hatte, aus kleinen Anfängen zu einer beträchtlichen Größe entwickelt. Wenn er die Nase zuhielt und bei geschlossenem Munde die Backen aufblähte, schwollen

die cavernösen Tumoren des Unterlides dermaßen an, daß die Lidspalte von dem Unterlide ganz geschlossen wurde. Auf dem rechten Auge hatte er eine kleine centrale macula corneae, die nach einer Augenentzündung, infolge von Masern zurückgeblieben war und die Sehschärfe auf $^5/_{70}$ herabsetzte. Bei der Augenspiegeluntersuchung fand sich oberhalb der Papille, an deren Rand anschließend, ein großes weißes Feld markhaltiger Nervenfasern, das sich am Übergang in die normale retina in typischer Weise auffaserte. Die Gefäße waren ganz verdeckt und wurden erst in der Randzone dieses Feldes wieder sichtbar. Der Augenhintergrund des linken Auges war normal.

In dem Berichtsjahre 1905/06 hatten wir Gelegenheit den Fall von periodischem Ex- und Enophthalmus, der bereits im Jahre 1897 von Geheimrat Voßius in seiner Arbeit über den intermittierenden Exophthalmus beschrieben wurde, zur Nachuntersuchung zu bekommen.

Wilhelm S. 31 J. Pol. J. 620. Das R A liegt etwas tiefer als das linke in der Orbita. Die Falte im oberen Augenlid ist rechts stärker ausgebildet. Die rechte Lidspalte ist größer wie die linke. Rechts tritt beim Bücken Exophthalmus auf, der von Schmerzen begleitet ist. Der Zustand war gegen früher unverändert. Beiderseits mit 1 D S $^5/_{70}$. Schw. 0,3 in der Nähe.

Von den Hornhauterkrankungen will ich nur noch auf den von Dr. Osteroht in der Sammlung zwangloser Abhandlungen aus dem Gebiete der Augenheilkunde, Bd. 7, Heft 1 bereits behandelten Fall von Keratitis und Episcleritis nach herpes zoster gangränosus hinweisen.

Oswald Z. 53 J. Kl. J. 415. Zur Ergänzung der Mitteilung von Dr. Osteroht füge ich noch hinzu, daß der Patient im Juni 1906 noch einmal zur Untersuchung kam. Er klagte noch über Kopfschmerzen besonders auf der rechten Seite; auch das Durchstreichen durch die Haare war ihm sehr empfindlich. Beide Augen waren blaß. Auf dem R A sah man unterhalb der Hornhautmitte, noch etwas vor der unteren Pupillenhälfte gelegen, eine nicht ganz regelmäßig viereckige macula, keine Beschläge an ihrer Hinterfläche. Die Augenspiegeluntersuchung ergab normale Verhältnisse. Von der episcleritis waren keine Spuren mehr vorhanden. Beiderseits

+ 3,5 D S R = $^5/_{7,5}$, L = $^5/_{5}$. Mit + 4,5 D wurde rechts Schw. 0,5, links Schw. 0,3 gelesen.

Von den Erkrankungen des Linsensystems interessiert noch ein Fall mit Cataracta congenita. Der Fall ist eingehend in der Dissertation von Herrn Tinnefeld behandelt.

Emil M. $1^1/_4$ J. Kl. J. 762. Eltern sind gesund. Augenleiden, sowie Fehlen der linken unteren Extremität bestehen bei dem Kind seit der Geburt. Ein Kind einer Schwester, die Mutter und der Vater schielen, sonst hat Familie gesunde Augen. Bei der Schwägerin des Vaters wie bei der Mutter wurde mäßige Struma konstatiert.

Befund: Großes, gut genährtes Kind; die linke untere Extremität nur in Gestalt eines kegelförmigen Stumpfes vorhanden, der die Consistenz eines Lipoms hat. Rechts Leistenhoden, links Hoden weder im Scrotum noch im Leistenkanal nachzuweisen. Links unterhalb des Nabels eine Hernie. Auf beiden Augen eine sehr intensive totale Trübung der Linse. Lichtempfindung vorhanden. Nystagmus beiderseits. R leichter Strabismus convergens. Hintergrund wegen der Linsentrübung nicht zu erkennen. Auf der vorderen Linsenkapsel nahe an der Mitte eine eckige intensiv breite weiße Trübung der Kapsel, die sich von der totalen, diffusen des Linsenkörpers deutlich abhebt; desgleichen links eine solche, die kegelförmig in die vordere Kammer hineinragt. (Cataracta pyramidalis.) 8. XII. Discission rechts. 14. XII. Linse quillt in die vordere Kammer vor. In dem peripheren Teile der erweiterten Pupille sieht man bereits eine schmale, klare Zone. 10. I. Discission links. Die im Pupillargebiet befindlichen trüben Partien werden durchtrennt und ziehen sich nach den Seiten auseinander, sodaß sich im Zentrum eine 2 mm Durchmesser haltende Lücke befindet. Die Linse ist demnach links stark geschrumpft gewesen. 14. I. Patient verfolgt Gegenstände, die vor seinem linken Auge hin und her bewegt werden. 24. I. Wiederholung der Discission am R A. Unten innen im Pupillargebiet eine 1 mm große freie Lücke. Im oberen Teile des Pupillargebietes eine hervorquellende trübe Linsenflocke. Das Kind wird auf Wunsch der Eltern entlassen. Weitere Nachrichten fehlen.

Ein Fall von Opticusatrophie beiderseits nach Schädelbasisfractur dürfte wohl der Erwähnung wert sein. Patient kam nur einmal zur Untersuchung in die Poliklinik.

Wilhelm S. 15 J. Pol. J. 222. Mit 5 Jahren stürzte Patient in den Keller, seit dieser Zeit besteht hochgradige Amblyopie. Neuerdings machen sich Farbensehen und Schmerzen beim scharfen Sehen bemerkbar. S R — Finger in 5 Meter, L — $^{5}/_{\infty}$. Beiderseits Opticusatrophie nach Basisfractur. Bei der Gesichtsfeldaufnahme erweist sich dasselbe stark eingeengt, rechts mehr wie links.

Interessant wie diese Atrophie erscheint ein Fall von Neuritis optica nach einer Halsaffection.

Wilhelm K. Kl. J. 569. Vor 14 Tagen hatte Patient heftige Halsschmerzen. 8 Tage später bemerkte er trübe Punkte wie ein Gewebe vor dem linken Auge. Da die Erscheinung nicht verschwand, kam er zur Klinik. Patient ist Weißbinder, hat mit Bleifarben in seinem Berufe viel gearbeitet, bietet aber keine Zeichen einer Bleiintoxikation, keinen ausgesprochenen Bleisaum. R A normal. L A die Papille ist geschwollen, leicht gerötet, zeigt völlig verwaschene Grenzen. Die Austrittsstelle der Gefäße ist mit einer weißlichen Membran bedeckt. Nach unten zu sieht man von der Mitte der Papille einen weißen glänzenden Streifen an einem Gefäße entlang ziehen (Bindegewebe). Oberhalb der Papille am Rande mehrere frische Hämorrhagien. Das Gesichtsfeld zeigt ein kleines eckiges paracentrales Scotom, ist im übrigen normal. Patient wird einer Schwitzkur unterworfen. Mit dem Rückgang der Entzündungserscheinungen und der Papillenschwellung tritt das weißliche Gewebe immer deutlicher hervor; es handelt sich offenbar nicht um ein Exsudat, sondern um angeborene Bindegewebsreste des meniscus, wie sie Mayeda an einer großen Zahl einschlägiger Fälle aus der Gießener Augenklinik in den Beiträgen zur Augenheilkunde von Deutschmann beschrieben hat. Während das rechte Auge bei der Aufnahme eine Sehschärfe von $^{5}/_{4}$ hatte, war die des linken Auges nur $^{1}/_{\infty}$ zum Teil, bei der Entlassung nach 4 Wochen $^{5}/_{4}$.

Von Hintergrundserkrankungen mögen noch folgende Fälle Erwähnung finden.

Fall I. Pigmentdegeneration der Netzhaut. Gustav G. 10 J. Kl. J. 927. 3 Geschwister hemeralopisch. Patient selbst hatte bei der Geburt 6 Finger an beiden Händen; die überzähligen wurden gleich entfernt. Am linken Fuße hat er noch eine 6te Zehe, die neben der kleinen Zehe steht und noch mal so dick als selbige ist. Für sein Alter ist Patient

auffallend groß, 1 m 35 cm, namentlich bemerkbar ist sein großer Kopf. Die Ohren zeigen keine Anomalien. Auffassungs- und Gehörvermögen gut. Hypertrophische Mandeln. S R $^{5}/_{75}$ z. T. L - $^{1}/_{10}$ z. T. Im Augenhintergrund namentlich peripher, reichliche schwarze Punkte zum Teil auch etwas größere runde helle Flecken in der Aderhaut. Papille normal. Keine Linsentrübungen. Besonders bemerkenswert erscheint dieser Fall dadurch, daß sein Bruder, der mit acht Jahren bereits 123 Pfund wog, ebenfalls wegen retinitis pigmentosa und hinterer Polarcataract in die Klinik aufgenommen wurde.

Interessant erscheinen noch zwei weitere Fälle.

Fall I. Retinitis pigmentosa (Hyperopie). Daniel L. 35 J. Kl. J. 955. Seit 15 Jahren allmähliche, seit 3 Jahren schnellere Abnahme der Sehkraft; er ist deshalb militärfrei geworden. Die Eltern sind nicht blutsverwandt. Seine Mutter soll das gleiche Augenleiden gehabt haben. Im Dunkeln und abends sieht Patient auffallend schlecht. Patient ist geistig sehr beschränkt. S R mit 6 D - $^{5}/_{10}$ z. T. L mit + 2,0 D = $^{1}/_{35}$, R + 6 D L + 4 D skiaskopisch. Äußerlich sind die Augen normal; rechts hat er zentral eine feine hintere Polartrübung, 2 Trübungen mehr peripher, links eine punktförmige hintere Polarcataract. Ophthalmoskopischer Befund: R A Fundus von rötlich brauner Farbe. Papille rötlich gelb. Netzhautgefäße sehr eng. In der ganzen Peripherie des Augenhintergrundes sieht man in der Netzhaut besonders oben vereinzelte Pigmentherde, die vor den Gefäßen resp. in ihrem Verlauf gelegen sind. Sie sind teils rundlich und von ziemlicher Größe, teils von knochenkörperchenähnlicher Gestalt. Peripher sieht man durch die atrophische Netzhaut die Aderhautgefäße hindurch. L A. Im Glaskörper kleine rundliche Trübung constant zu sehen. Papille graurötlich mit kleiner Hämorrhagie am oberen Rande. Netzhautgefäße enger als rechts, zum Teil weiß eingescheidet. In der Peripherie der Netzhaut sieht man spärliche Pigmentierungen. Beiderseits ist die sehr geringe Pigmentierung und der graue Farbenton der retina auffallend.

Fall II. Chorioretinitis (Hyperopie). Christiane M. 64 J. Kl. J. 625. Seit 2 Jahren bemerkte Patientin eine Abnahme der Sehkraft; sie hat nie sehr gut sehen können, aber doch lesen und schreiben gelernt. Die Eltern sind nicht bluts-

verwandt und nicht augenkrank gewesen. Nach einer Untersuchung in der psychiatrischen Klinik bestand bei der Patientin senile Demenz. Sie hatte auffallend kleine, anscheinend sehr tief liegende bulbi und war excessiv hypermetropisch (10 bis 11 Dioptrien). Das Sehvermögen ließ sich nicht bestimmen; sie fand sich leidlich in der Klinik zurecht. R A Linse zeigt peripher radiäre Trübungen. Auf der vorderen Linsenkapsel unten innen ein kleiner brauner Ring angedeutet (Reste der Pupillarmembran). L A. Die Linse zeigt eine Trübung am unteren Rande und ein graues Pünktchen auf der vorderen Kapsel. Papille erscheint gerötet, hebt sich vom Fundus wenig ab. Starke Füllung und Schlängelung der Venen. Von der Papille nach der macula zieht sich ein alter weißer chorioiditischer Herd, der zunächst schmal ist, dann sich nach der macula zu sehr verbreitert, über papillengroß wird und starke Pigmentanhäufung zeigt. In der Umgebung dieses Herdes sieht man noch viele kleine sehr dunkel pigmentierte Herde, keine frische Erkrankungen. Das rechte Auge zeigt einen normalen Hintergrund. Dieser Fall ist besonders bemerkenswert durch den hohen Grad der Hypermetropie.

An letzter Stelle sei nun noch ein Fall von Iris-Vorderkammercyste zu erwähnen, über den bereits kurz von Dr. H a p p e referiert ist in der deutschen medizinischen Wochenschrift 1906 Seite 2010 und in der medizinischen Gesellschaft in Gießen 26. Juli 1905.

Friedrich W. 15 J. Kl. J. 897. Patient ist bereits im Alter von 1½ Jahren klinisch behandelt worden. Überall bestand seit einigen Wochen eine Entzündung der Augen und Schwellung der Lider, die eine Öffnung unmöglich machte; zugleich litt er an Ausschlag im Gesicht und auf dem Kopfe. Befund: Beiderseits Lider geschwollen und gerötet. Haut glänzend gespannt, Lidränder mit Eiter und Krusten bedeckt. Beiderseits bestand starke Blepharoconjunctivitis und Keratitis. Hebrasche Salbe. Pinseln der Lider mit Argentumlösung. Die Erscheinungen gingen hierauf zurück; es hinterblieben Hornhauttrübungen.

II. Aufnahme nach 7 Jahren im Jahre 1900. Patient war 2 Tage zuvor mit dem R A an ein Türschloß gerannt. Im limbus corneae, die ganze temporale Hälfte desselben einnehmend, fand sich eine Durchtrennung der cornea. In

der Wunde lagen Irisfetzen. Die temporale Hälfte der Iris war zerfetzt und durchlöchert; sie lag zum Teil in der Wunde. Blut in der Vorderkammer. Lichtschein erhalten. Links alte zentrale maculae corneae. 1. III. In Narkose Abtragung des Irisprolapses. Die Wundränder lagen hiernach gut aneinander. Es traten keine Zeichen von Infection ein; es bestanden keine Schmerzen. Es trat aber noch einmal ein Irisvorfall auf. Am 16. III. war von dem Irisprolaps kaum noch etwas über die umgebende cornea erhaben zu sehen. Das Auge tränte bei Beleuchtung stark. Es bestanden alte zentrale maculae corneae; cornea um die Perforationsstelle getrübt. Vorderkammer hergestellt. Patient erkannte Finger auf 2 m Abstand. 27. IV. Entlassung. R A reizlos. Entsprechend dem äußeren limbus ein vertikal stehendes leucoma adhaerens; breites Iriscolobom nach außen Kammer etwas flacher als links. L feine centrale maculae, sonst normal. S R mit | 1 D $^{6}/_{20}$. L = $^{6}/_{25}$, keine Gläserbesserung.

III. Aufnahme am 9. 6. 03. Beim Lesen klagt er über starkes Tränen, das ständig zugenommen hat. R A Conjunctiva des Lides und des bulbus injiciert. Hornhautoberfläche nasalwärts glatt, in der Mitte stecknadelkopfgroße graue Trübung. Im äußeren oberen Quadranten ist die cornea getrübt. Die Iris liegt hier der cornea an und sieht man eine unregelmäßige blasige Bildung von schwarzgrauer Farbe hinter der Hornhaut liegen, die sich nach außen oben bis zum Hornhautrand fortsetzt und denselben in Form einer kleinen Cyste vorwölbt Die Pupille ist verzogen; es besteht ein Iriscolobom nach außen. S = $^{5}/_{25}$. L A, außer alten Hornhautflecken im Pupillargebiet, normal. Patient entzog sich der Behandlung und kam erst am 9. 1. 06 wieder.

IV. Aufnahme. In der Zwischenzeit haben ihm abends öfters beim Arbeiten die Augen wehgetan. Patient bemerkte vor 14 Tagen temporal von der Hornhaut ein Bläschen, das allmählich an Größe zunahm. R A starkes Tränen, erhebliche Photophobie. Injection der conjunctiva tarsi et bulbi. Temporal von der Cornea ist die Sclera cystisch vorgebuckelt. Die Cyste ist bohnenförmig, glasig durchscheinend, greift auf die cornea über. Von der temporalen Seite ziehen Gefäße auf sie herüber. Die Cornea ist in der oberen Hälfte

getrübt. Am unteren Rande der Trübung ist die Iris in breiter Ausdehnung adhärent. Vorderkammer sehr flach. Die zum größten Teile atrophische Iris besteht nur noch aus 2 nasal zusammenhängenden Zipfeln, deren oberer mit eigentümlich sulzigem blasig aussehendem Gewebe bedeckt ist. Die Iriscysten liegen der Hornhauthinterfläche direkt an. Zwischen beiden Iriszipfeln liegt eine große Scholle rotbraunen Pigments. Hinter der Iris liegt die anscheinend getrübte Linse, deren Vorderkapsel mit zahlreichen intensiv weißen Trübungen bedeckt ist. Patient sieht nur Finger auf 1 m Abstand. L. A. außer dem Fehlen einiger Cilien oben und einer alten macula corneae ist das Auge vollkommen normal. S = $^{6}/_{12}$. Mit Einwilligung des Vormundes wird das rechte A. operiert und zunächst der Versuch gemacht, die Cyste zu exstirpieren. Am 13. I. Operation in Chloroformnarcose. Gerade als die Cyste mit dem Messer abgetragen war, bricht Patient und entleert reichliche eitrige Massen, die wie tuberkulöses Sputum aussehen. Die Massen ergießen sich in das frisch eröffnete Auge auf die Wunde. Da eine Infection des Auges absolut sicher erscheint, wird sofort die exenteratio bulbi angeschlossen. 3 Suturen. Schnelle Heilung der Wunde. Das Präparat war in Formol fixiert, in Alcohol nachgehärtet und in Celloidin zur Untersuchung eingebettet. Mikroskopischer Befund: Man sieht, daß die ganze Vorderkammer mit einem geschichteten Plattenepithel ausgekleidet ist, das sich in gleicher Weise auf der Hinterfläche der Cornea, wie auf der Vorderfläche der Iris und Linse findet. Daneben finden wir feine septenartige Bildungen, die die Vorderkammer von vorne nach hinten durchziehen. Diese Septen bestehen aus Irisgewebe, das auf beiden Seiten mit Epithel bekleidet ist. Dieses Epithel ist durch die Cornealwunde nach innen gewuchert. Durch diese Septen werden Kammern abgegrenzt, die wohl miteinander communizieren, die aber bei der makroskopischen Betrachtung des Auges eben als Cysten imponiert haben.

Am Schlusse meiner Arbeit erfülle ich die angenehme Pflicht, meinem hochverehrten Lehrer, Herrn Geheimrat Voßius, meinen besten Dank auszusprechen für die gütige Überlassung des Themas und die freundlichen Ratschläge bei meiner Arbeit.

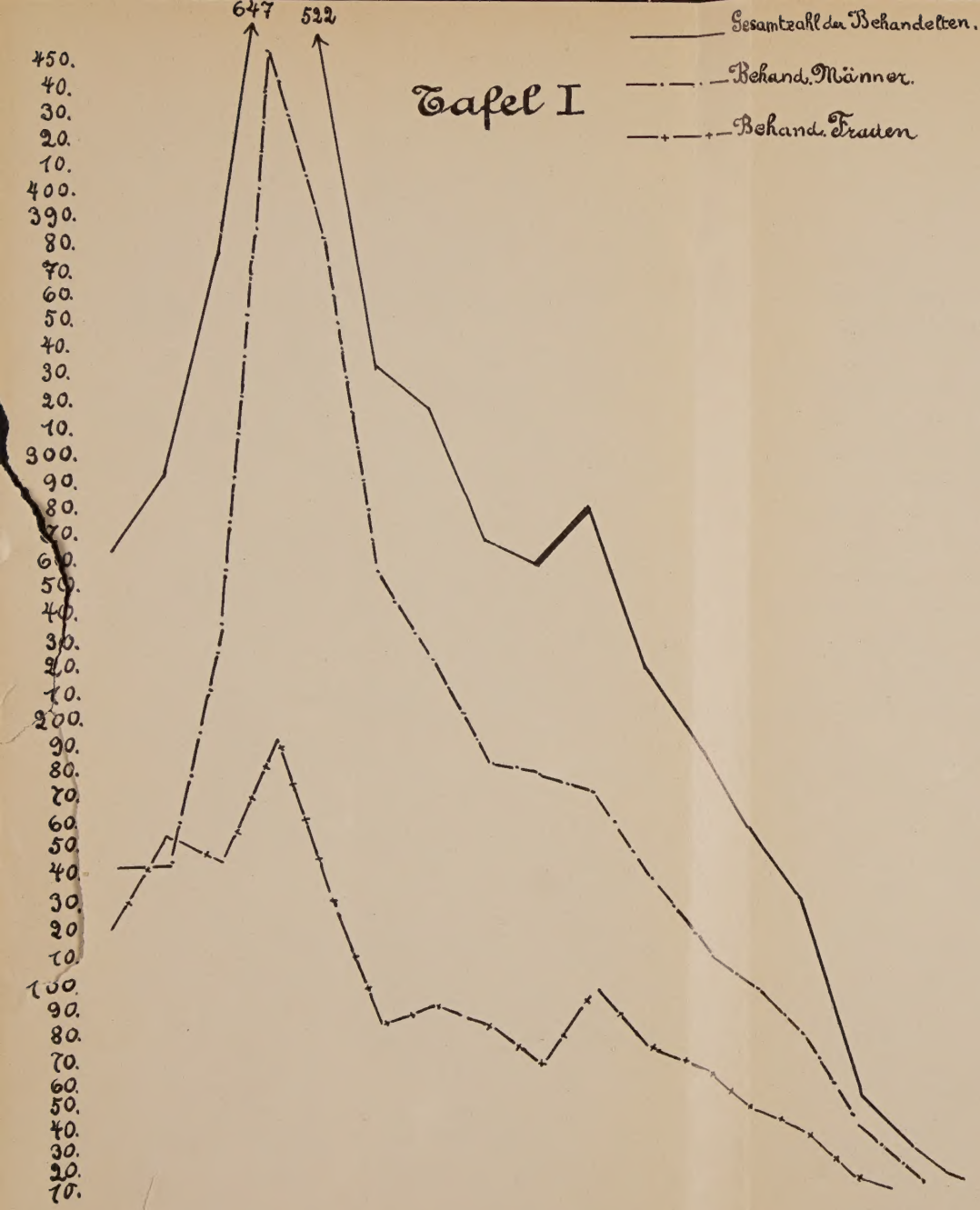
647
522
Gesamtzahl der Behandelten.
Behand. Männer.
Behand. Frauen
Tafel I

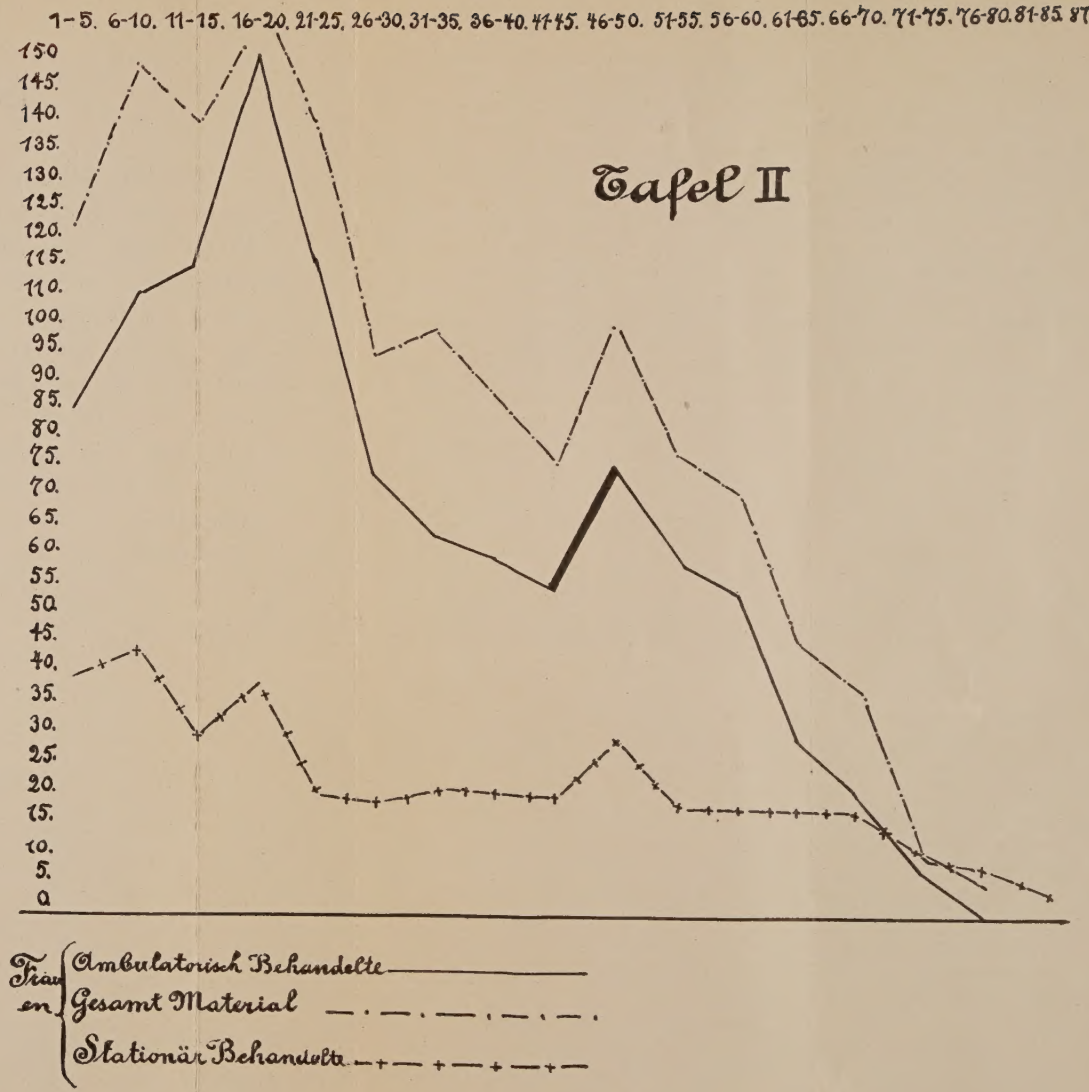
1-5. 6-10. 11-15. 16-20. 21-25. 26-30. 31-35. 36-40. 41-45. 46-50. 51-55. 56-60. 61-65. 66-70. 71-75. 76-80. 81-85. 87-90.
Tafel II
Frauen
Ambulatorisch Behandelte
Gesamt Material
Stationär Behandelte